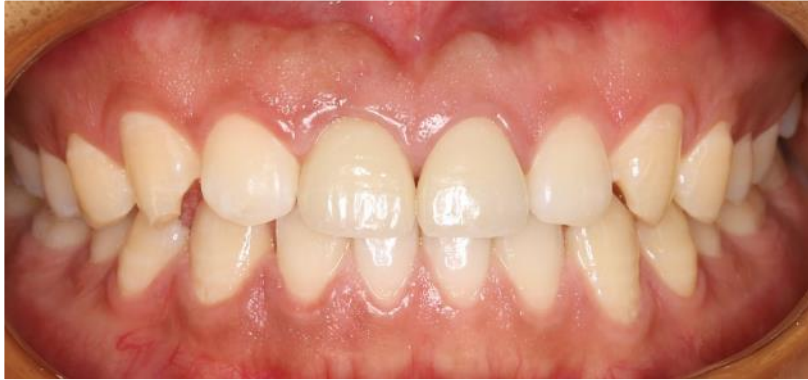



上前牙即刻种植与修复



中国医科大学口腔医学院
CHINA MEDICAL UNIVERSITY SCHOOL OF STOMATOLOGY

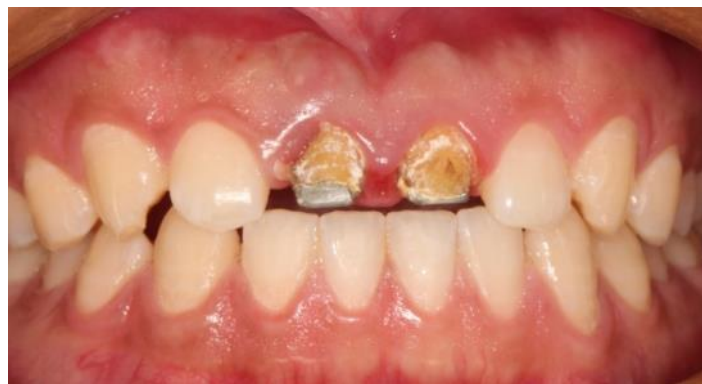赵 骥

病史资料

1. 患者孙靖源，男，24岁。
2. 上前牙烤瓷全冠修复多年，近期烤瓷冠脱落，于基层诊所制作了临时冠。现来诊要求检查、重新治疗和修复。
3. 无系统性疾病，不吸烟。

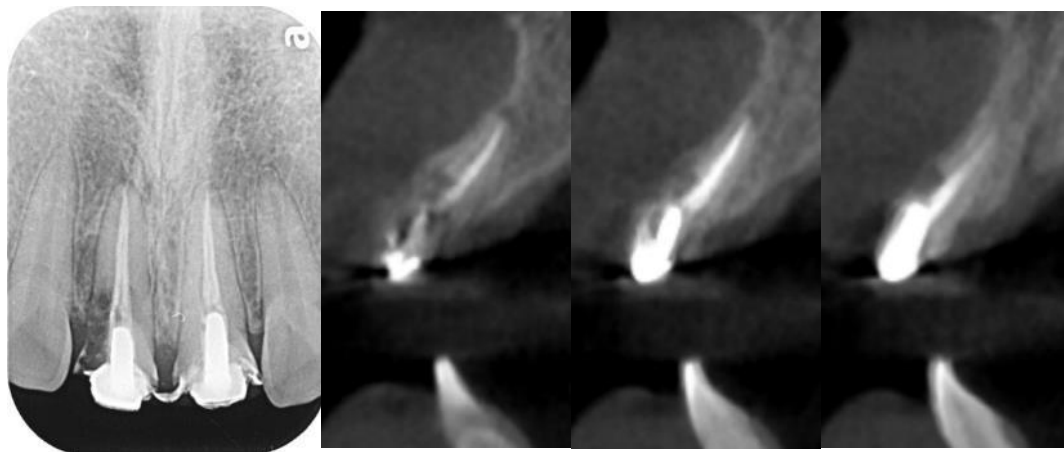
临床检查

- 颜面对称、无关节问题。
- 低位笑线。
- 牙周健康。
- 11、21全冠预备后、金属桩。
- 局部软组织量充足、附着龈宽度充足、中厚龈生物型、唇系带附着位置良好。
- 美学区龈缘形态良好。
- 咬合及修复空间尚可。



影像学检查

- 11颈部牙体吸收，累及远中与唇侧，且累及骨下较深。
- 11根管内有根充物，根尖区有小范围的低密度影。
- 11牙槽窝根方可用骨量可。
- 11唇侧骨板完整。
- 21根充后，未见明显根尖周病变。



诊断与预后

11颈部牙体吸收（原因不明）伴慢性根尖周炎。

- 保留----正畸牵引 or 牙冠延长----不可行
- 拔除----活动 or 固定桥 or 种植----**首选种植**

21根管治疗后，未见明显病变。

- 保留----**美学修复**

美学风险评估

美学风险因素	风险水平		
	低	中	高
健康状态	健康, 免疫功能正常		
吸烟习惯	不吸烟		
患者自我美学期望值			高
唇线	低位		
牙龈生物型		中弧线形, 中厚龈生物型	
牙冠形态	方圆形		
位点感染情况		慢性	
邻面牙槽嵴高度		到接触点5.5-6.5mm	
邻牙修复情况			有修复体
缺牙间隙的宽度	单颗牙 ($\geq 7\text{mm}$)		
软组织解剖	软组织完整		
牙槽嵴解剖	无骨缺损		

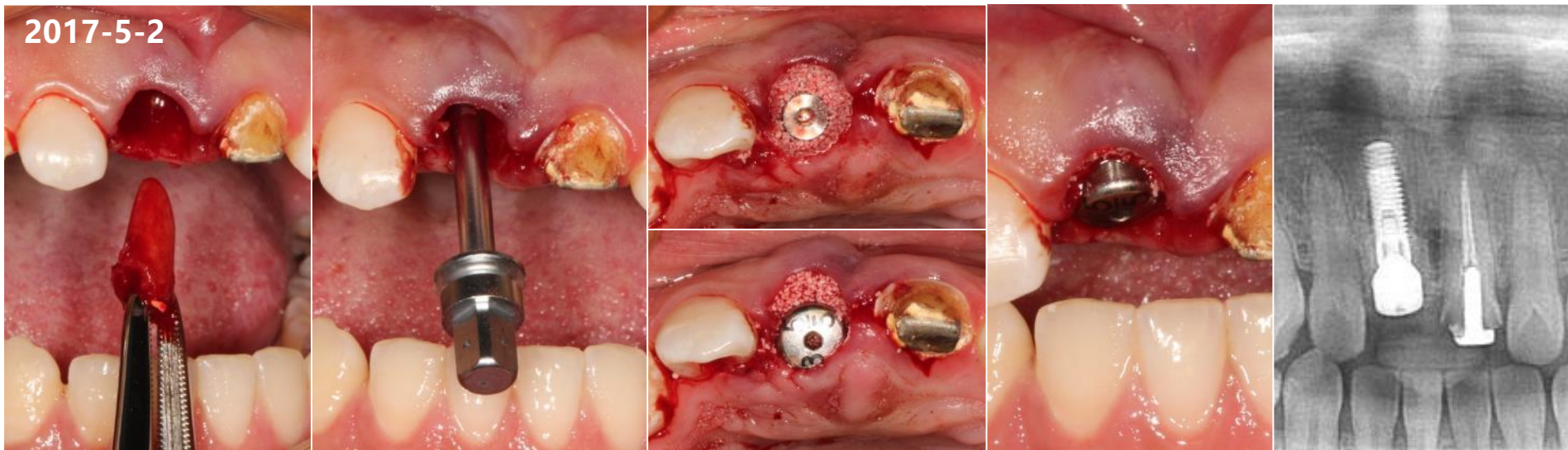
最终治疗方案

1. 11即刻种植。
2. 视情况即刻修复。
3. 11、21美学修复。

治疗过程

一期手术

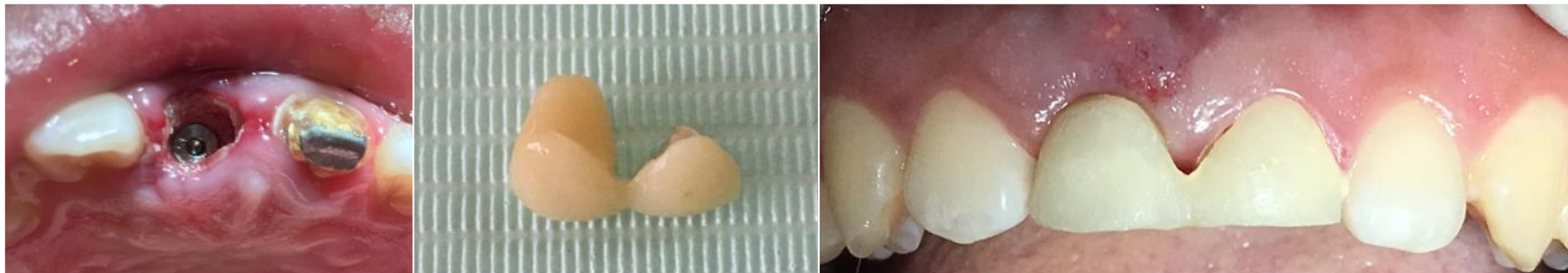2017-5-2



不翻瓣拔除11，拔牙窝清创，偏腭侧定点、逐级备洞，植入Zimmer 3.7mm × 13mm TSV 种植体一枚，跳跃间隙植入天博骨粉，愈合基台355封闭创口。

治疗过程

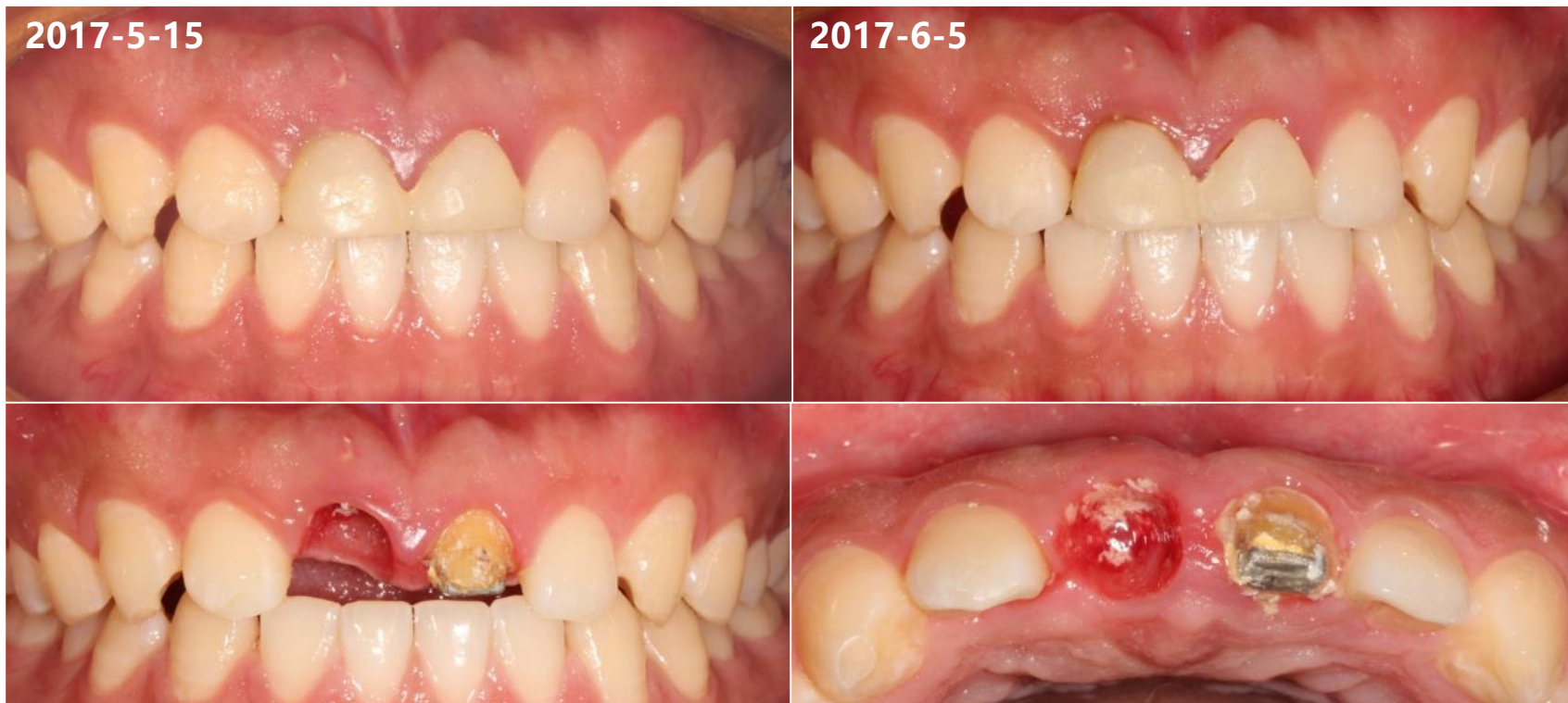邻牙支持的即刻修复体—维持牙龈形态



利用原有的临时义齿制作了即刻修复体，调整正中、前伸及侧方咬合无接触。

治疗过程

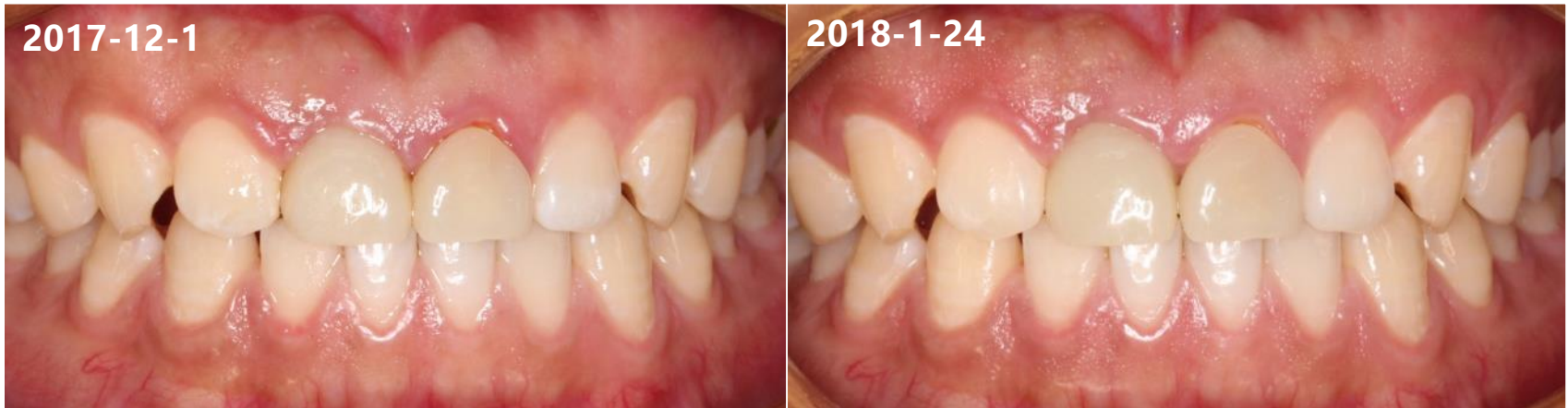邻牙支持的即刻修复体—维持牙龈形态



即刻修复体良好地支持了龈缘及龈乳头结构，维持了牙龈的天然形态。

治疗过程

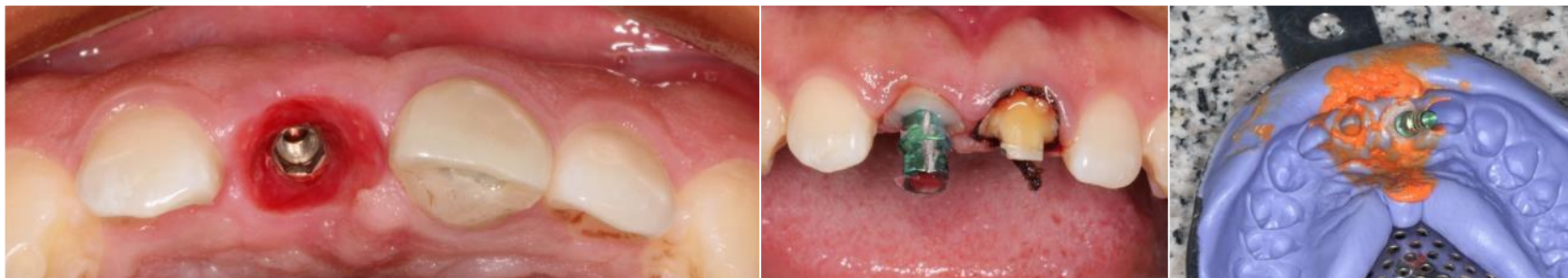种植体支持的临时修复体—牙龈塑形



后期即刻修复体折断。以Zimmer携带体做临时基台、制作了舌侧开孔、螺丝固位的临时修复体，进行牙龈塑形。

治疗过程

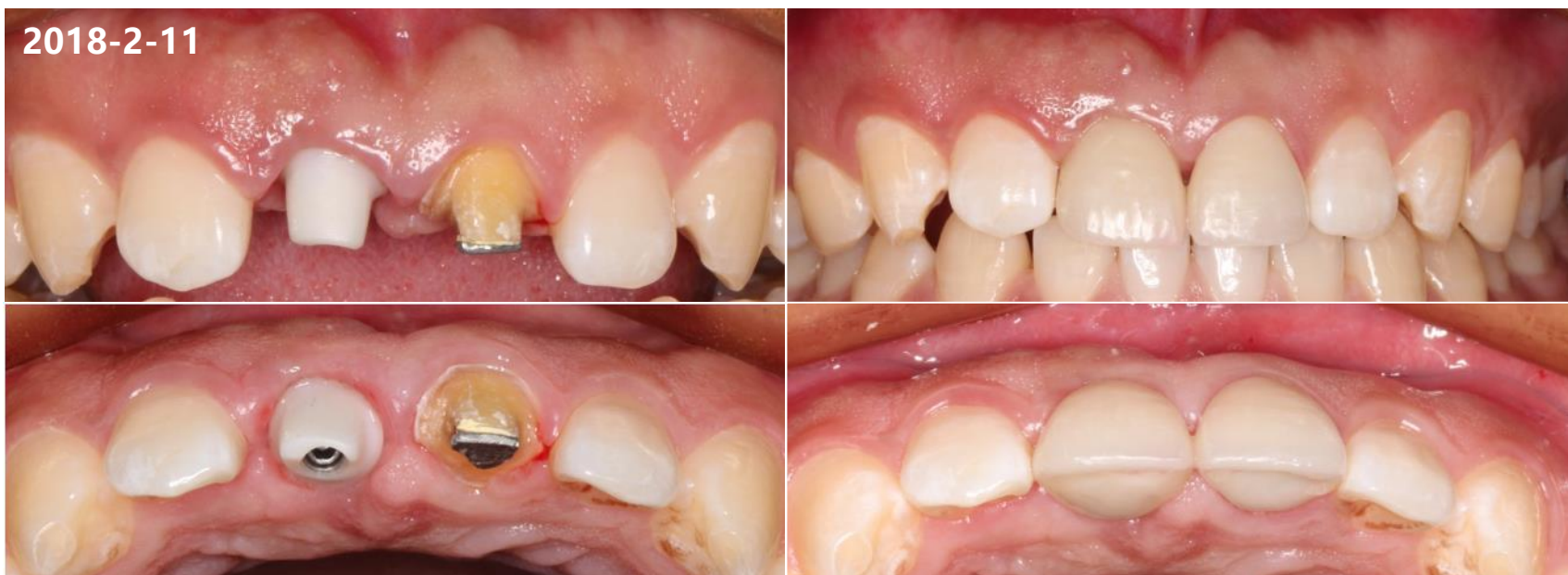个性化转移



个性化转移，制作氧化锆基台及全瓷冠。

治疗过程

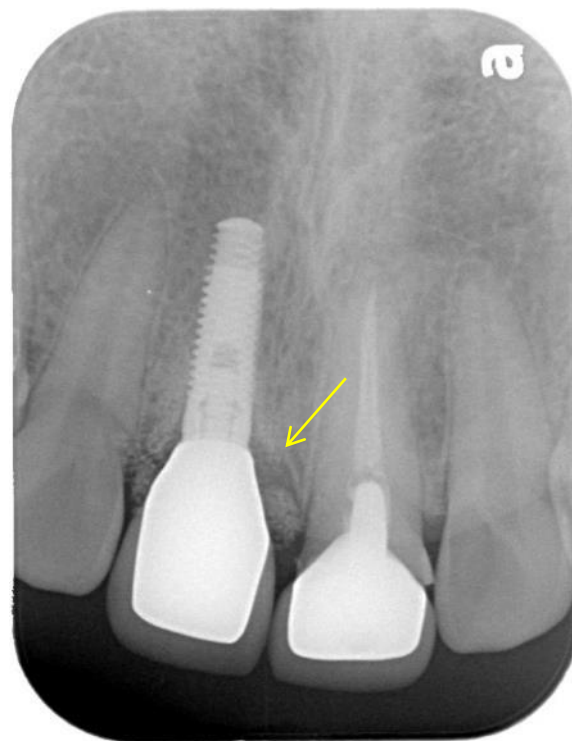
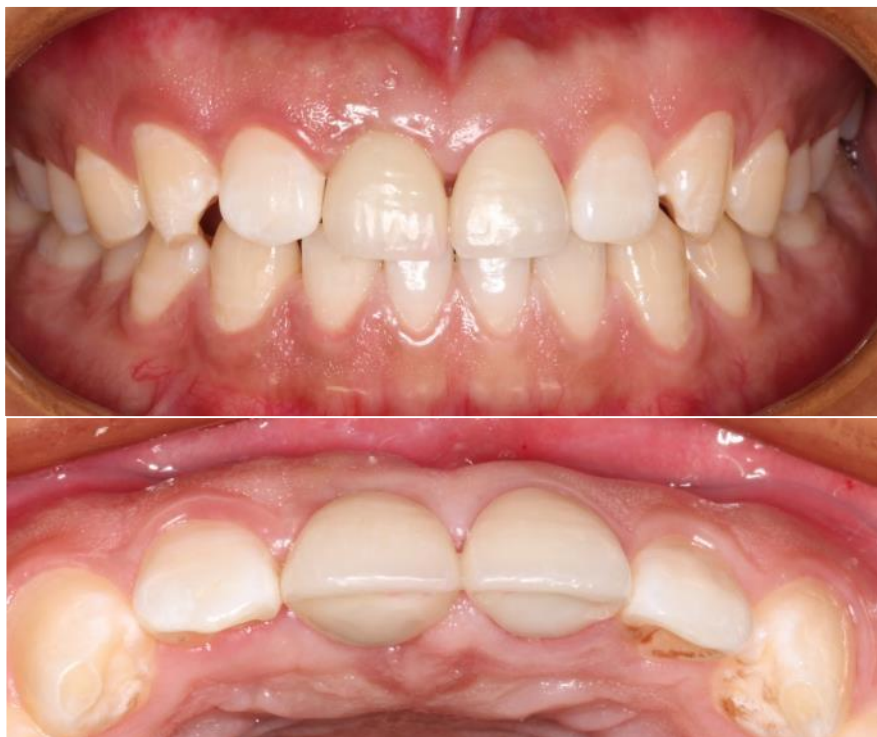最终修复



正确就位氧化锆基台，加力至 $30\text{N}\cdot\text{cm}$ 。制作粘接代型，控制粘接剂量。粘接全瓷冠。

治疗过程

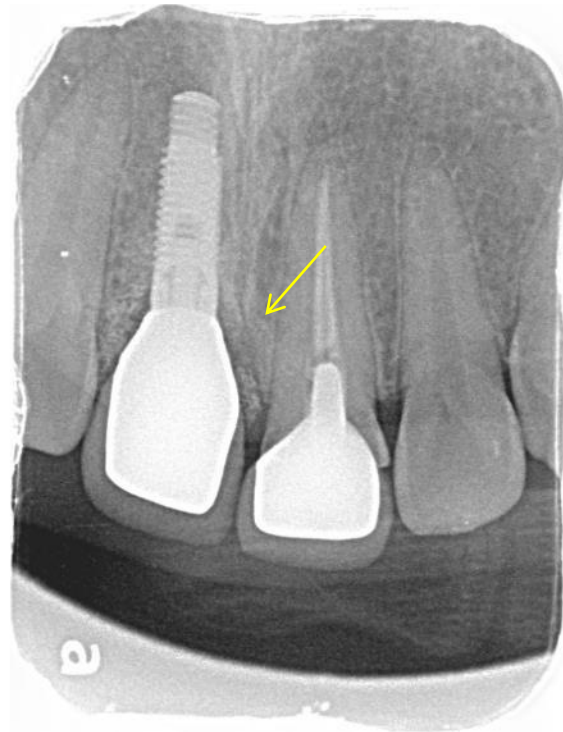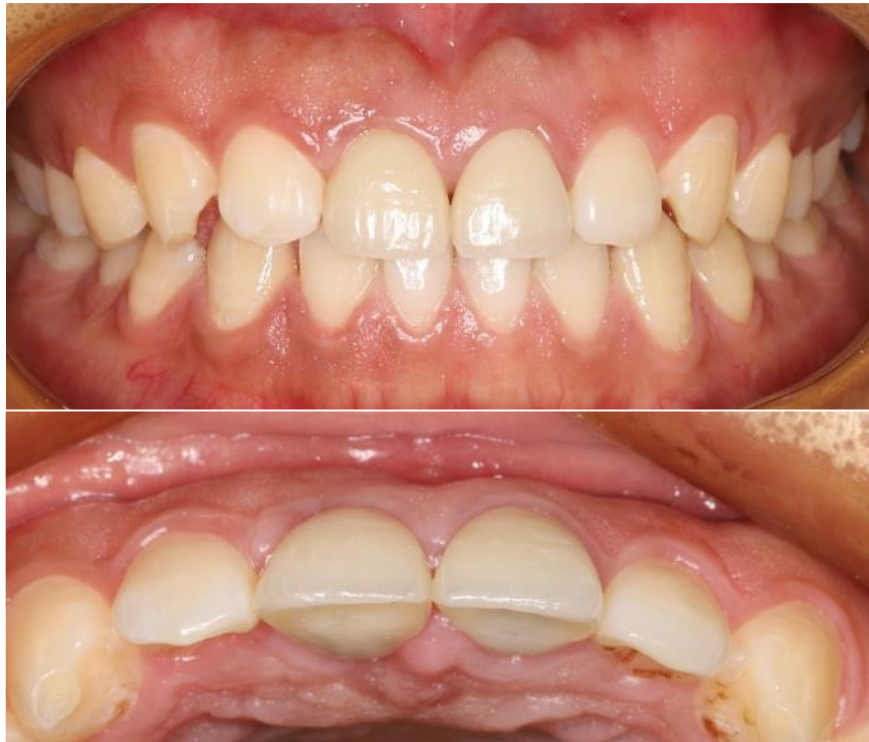最终修复



龈缘位置、形态、对称性，龈乳头充盈度及唇侧牙槽突外形、牙龈的丰满度均良好。

随访

6个月复查



软组织形态、丰满度均良好地维持下来。11、21间龈乳头的充盈改善。
11牙槽嵴顶的植骨材料占位良好。

随访

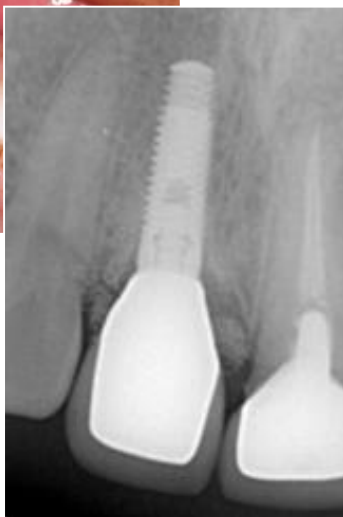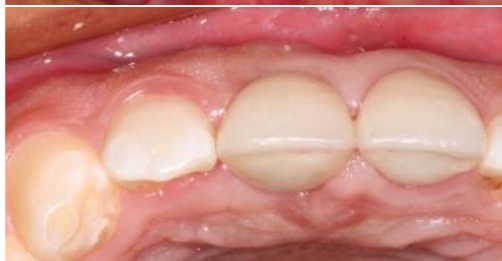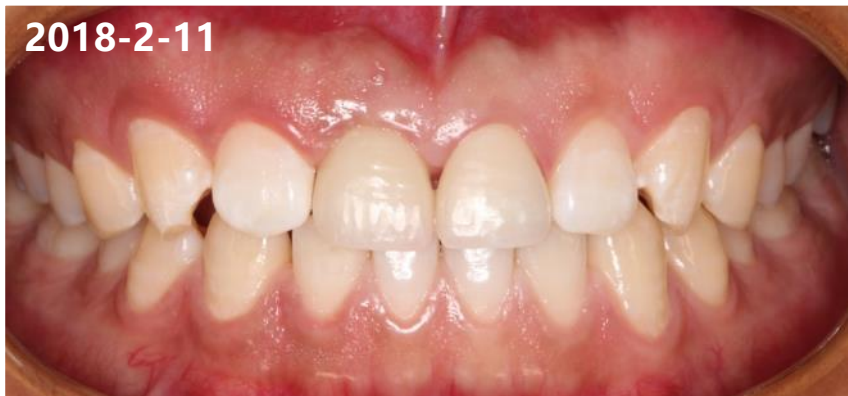6个月复查对比

软组织形态、丰满度均良好地维持下来。

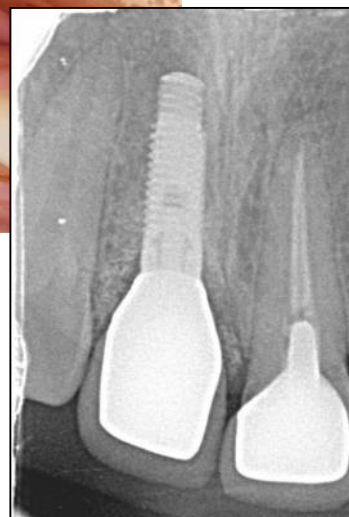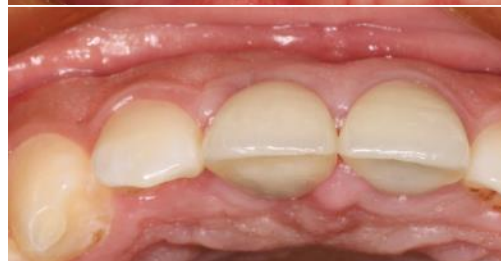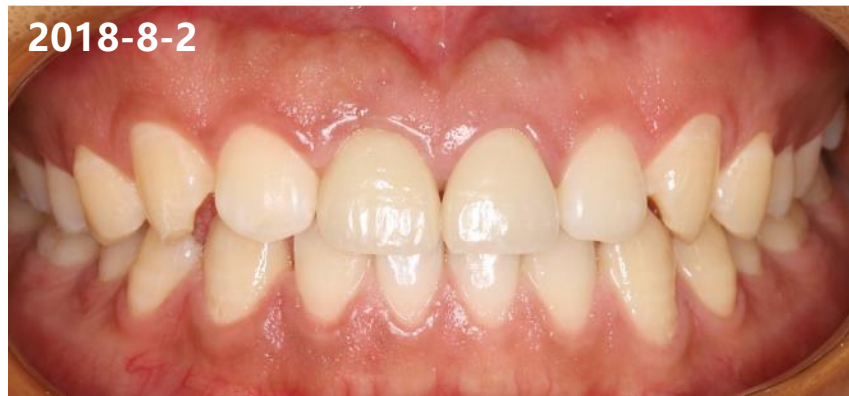11、21间龈乳头的充盈改善。

11牙槽嵴顶的植骨材料占位良好。

2018-2-11



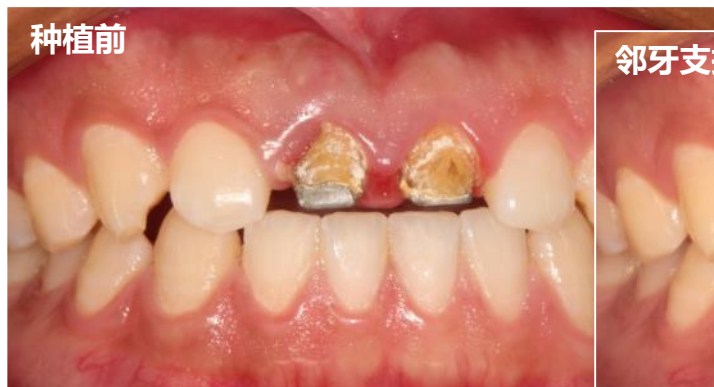2018-8-2



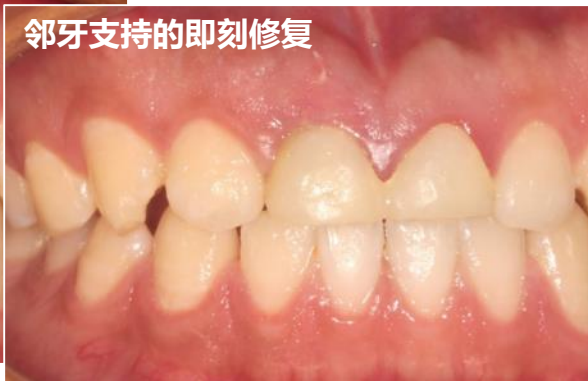随访

治疗前后的软组织对比

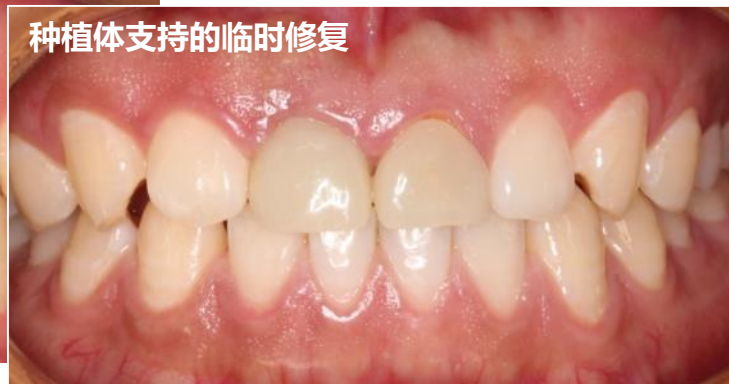种植前



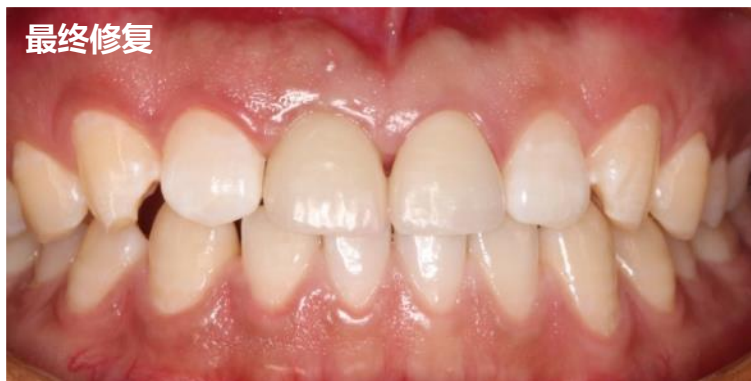邻牙支持的即刻修复



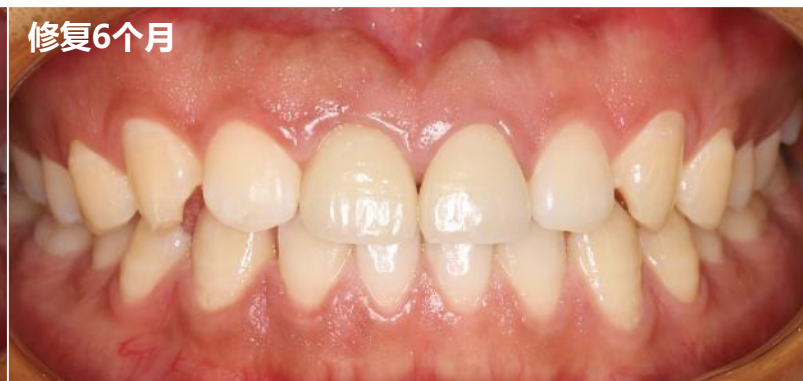种植体支持的临时修复



最终修复



修复6个月



美学效果评估

PES-WES美学评分

红色美学PES (Fürhauser)		白色美学WES (Belser)	
近中龈乳头	2	牙冠形态	2
远中龈乳头	2	牙冠体积/牙冠外形轮廓	2
唇侧龈缘水平	2	修复体色调	1
软组织形态	1	修复体表面纹理	1
牙槽突外形	2	透明度	1
软组织颜色	2		
软组织质地	2		
合计	13	合计	7

讨论与总结

1. 控制风险

- 严格把控适应症，选择合适的病例。
- 尽可能选择简单、可靠的治疗方式。

2. 规范操作

- 重点规范种植体的三维位置。

THANKS



中国医科大学口腔医学院
CHINA MEDICAL UNIVERSITY SCHOOL OF STOMATOLOGY

赵 骝